Aus der Thurgauisch-Schaffh. Heilstätte Davos.-
Chefarzt Dr. H. Stöcklin.

Chylothorax duplex, Chylopericard, Ascites chylosus, bei einem Fall von chronischer Pleuritis und ausgedehnter Fibrose beider Lungen.

Inauguraldissertation zur Erlangung der
Doktorwürde der medizinischen Fakultät der
Universität Basel
vorgelegt von

PETER STEINER, prakt. Arzt
aus Basel.

Y 32

Von der medizinischen Fakultät Basel
genehmigt auf Antrag von Prof. Dr. R. Massini.

Tag der Promotion 18. Juni 1932.

Abdruck aus Brauers Beiträgen zur Klinik der Tuberkulose.

Band 81, Heft 6. Verlag Julius Springer, Berlin. 1932.

R. UNIV.
BIBLIOTHEEK
LEIDEN

Milchartige Ergüsse in die großen serösen Höhlen wurden schon im 17. Jahrhundert beschrieben. 1633 berichtet *Bartolet* über einen milchartigen Erguß in die Pleurahöhle, *de Diemerbroeck* teilt im Jahre 1685 einen Fall von milchigem Ascites mit. Eine einheitliche Klassifizierung milchartiger, Fett enthaltender Ergüsse gibt *Rotmann* (1897). Da alle Versuche, eine einheitliche Einteilung zu geben, nur von theoretischen Gesichtspunkten ausgehen, läßt sich häufig der praktische Fall nicht mit Sicherheit in die eine oder andere Gruppe einfügen. Heute wird an folgender Einteilung festgehalten (*Staehelin*):

1. Chylöse Ergüsse, die ihr milchartiges Aussehen dem Gehalt an echtem Chylus verdanken.

2. Chyliforme, deren Beschaffenheit durch emulgiertes Fett bedingt ist, das durch Entartung von Zellsubstanz entstanden ist.

3. Pseudochylöse Flüssigkeiten, bei denen nicht emulgiertes Fett die Opaleszenz verursacht, sondern irgendeine andere opaleszierende Substanz. Diese kann verschiedenen Ursprunges sein. Es kann sich dabei um Eiweißsubstanzen wie Nucleoalbumine handeln, am häufigsten aber findet sich Cholesterin.

Als vierte Kategorie sind die gemischten Ergüsse anzugliedern. Hier läßt sich die milchige Beschaffenheit nicht auf eine der oben angeführten Grundformen zurückführen. Sie entstehen, indem sich einem chyliformen Erguß Chylus beimischt oder indem zu einer der drei ursprünglichen Formen ein nicht fetthaltiges Transsudat hinzutritt. Es ist wahrscheinlich, daß die meisten milchartigen Ergüsse als solche Mischformen aufzufassen sind.

Wo entstehen nun diese milchigen Ergüsse, und nach welchen Grundsätzen erfolgt ihre Einteilung in die verschiedenen Gruppen? Auf die erste Frage gibt uns eine Statistik *Rotmanns* Auskunft, die 155 Beobachtungen bei 143 Patienten umfaßt. Dabei fand sich 104mal ein Erguß der Bauchhöhle, 2mal ein solcher des Herzbeutels und 49mal ein Erguß des Pleuraraumes, und zwar 11mal bei gleichzeitigem Erguß ins Peritoneum, einmal bei gleichzeitigem Chyloperikard.

Als *Ursache für chylöse* Ergüsse finden wir in erster Linie Kompression des Ductus thoracicus durch Tumoren, seien es vergrößerte Lymphdrüsen seiner

nächsten Umgebung, seien es Neoplasmen in der Bauchhöhle oder solche des Mediastinums. Auch Kompression durch Lymphogranulom kommt vor. Ferner sind Zerreißungen des Ductus thoracicus infolge Trauma oder bei Wanderkrankungen als Ursache des Chylusaustrittes gefunden worden. Nicht gar selten lagen Thrombosen der Vena subclavia sinistra oder seltener Gerinselbildungen im Ductus selbst vor. Aber auch Erkrankungen der zuführenden Lymphgefäße wurden hin und wieder als Ursache echt chylösen Ergusses angesprochen. So werden denn Fälle von Carcinoma peritonei und von nichttuberkulöser Peritonitis hier eingereiht. Wir finden diese Ätiologie auch den *chyliformen* Ergüssen zugrunde gelegt, bei welchen Carcinom und Tuberkulose an erster Stelle stehen, da hier das Fett zerfallenden Geschwulst- und Endothelzellen, fettig degeneriertem Eiter und sogar Fibrin entstammen soll.

Pseudochylöse Ergüsse scheinen immerhin recht selten vorzukommen, seitdem *Gandin* nachgewiesen hat, daß die früher als pseudochylös betrachteten Fälle nicht mit der nötigen Ausdauer und Sorgfalt auf Fett untersucht worden sind, da die Klärung des Milchsaftes mittels Ätherextraktion, die zum Nachweis des Fettes beinahe von allen Autoren herangezogen wurde, häufig erst nach stundenlangem Schütteln unter Zusatz von Kalilauge gelingt. *Gandin* beschreibt einen Fall, wo das 50fache Volumen Äther nötig war, bis eine völlige Klärung gelang. Bei sehr feiner Verteilung des Fettes kann auch die Färbung der feinen Tröpfchen mit Osmium oder Sudan III mißlingen. *Gandin* schließt deshalb seine Kritik mit den Worten: „So kann die Existenz der nichtfettigen, milchigen Ergüsse nicht für bewiesen gelten." Trotzdem ist es unter Beachtung der von *Gandin* verlangten Sorgfalt gelungen, pseudochylöse Ergüsse einwandfrei nachzuweisen. So teilt *Lorenz* einen Fall mit, bei welchem im Anschluß an eine exsudative Pleuritis dauernd eine Dämpfung bestehen blieb, die auf eine Schwartenbildung zurückgeführt wurde, bis eine Punktion — $4^1/_2$ Jahre nach Beginn der Erkrankung — einen Erguß zutage förderte, der schon makroskopisch Cholesterinkrystalle erkennen ließ. Stundenlanges Schütteln sowohl mit Äther und Alkali, als auch mit Benzol oder Alkohol konnte keine Klärung der milchartigen Flüssigkeit erzielen. Es wird in diesem Falle eine pseudochylöse Umwandlung des Exsudates angenommen. Einen weiteren Fall von pseudochylösem Erguß finden wir bei *Jankowsky*. Auch hier ist der pseudochylöse Charakter einwandfrei festgestellt. In der cholesterinhaltigen Flüssigkeit, die aus der Pleurahöhle gewonnen wurde, fanden sich massenhaft inkrustierte Nematodenlarven, der Stuhl wies Eier von Ascaris lumbricoides, von Trichocephalus und Oxyuris auf. Das Blut zeigte eine Eosinophilie von 15%. Vorgreifend soll bemerkt werden, daß sich mit Ausnahme dieses Falles nirgends eine so ausgesprochene Eosinophilie fand, wenn überhaupt Aufschluß über das Blutbild gegeben wurde.

Während der pseudochylöse Erguß durch das Fehlen von Fett eindeutig charakterisiert ist, finden wir die Trennung von echt chylösem Erguß und pseudochylöser Flüssigkeit nach den verschiedensten Gesichtspunkten versucht. Es zeigt sich, daß sich keine Merkmale finden lassen, die ausschließlich der einen Art fetthaltigen Ergusses zukämen, den andern aber sicher ausschlössen. Immer wieder wurde versucht, die chemische Zusammensetzung — qualitativ und quantitativ — zur Entscheidung, ob chylös oder chyliform, heranzuziehen. Der Fett-

gehalt wurde in der Regel als Ätherextrakt bestimmt. Im normalen Chylus schwankt seine Menge von 0,21% bis 2,18% (*Oppenheimer*). Nach *Gandin* beträgt der Ätherextrakt 0,06% = 9,2% in chylösen Ergüssen, in den chyliformen 0,1—4,3%. Dabei ist zu berücksichtigen, daß bei der langen Dauer, welche die Ätherextraktion oft erfordert, die Resultate nicht immer genau sind. Die angegebenen Zahlen lassen erkennen, daß aus der Menge des Ätherextraktes nur dann ein annähernder Schluß gezogen werden darf auf die Art des Ergusses, wenn der Ätherextrakt mehr als 5% beträgt. Ähnlichen Schwankungen ist auch der Eiweißgehalt unterworfen, der bei chylösen Ergüssen 0,9—7,68% beträgt, bei chyliformen hingegen zwischen 0,6 und 6,8% schwankt. Für eine Unterscheidung noch am ehesten brauchbar ist der Zuckergehalt. In den meisten Arbeiten wird auf *Senator* verwiesen, nach welchem „ein deutlich nachweisbarer Zuckergehalt" für Chylusaustritt spricht. Diese Behauptung erfährt eine Einschränkung dadurch, daß das Fehlen von Zucker nicht gegen chylösen Erguß verwertet werden kann, weil eine Resorption durch die serösen Häute anzunehmen sei, außerdem durch Verdünnung des Chylus mit Exsudat die Zuckermenge prozentual so gering werden kann, daß der Nachweis mit den üblichen Methoden nicht mehr gelingt. Da jedoch die Zuckerresorption aus dem Darm durch die Wurzeln des Pfortadersystems geschieht, ist es von vornherein ganz unwahrscheinlich, daß bei einem Hindernis im Chylusstrom unterhalb der Einmündung der Lymphgefäße, die aus der Leber stammen, eine deutliche Beimengung von Zucker im chylösen Erguß nachgewiesen werden kann. Außerdem verliert der Zuckernachweis auch deshalb an Beweiskraft, weil nach den Untersuchungen von *Pascheles* und *Reichel* auch bei Nichtdiabetikern Zucker in allen serösen Ergüssen in nachweisbaren Mengen vorkommt. Diese Beobachtung ist besonders deshalb wichtig, weil chyliforme Ergüsse entsprechend ihrer Entstehung immer mit Exsudat oder Transsudat vermischt sind, so daß eine negative Zuckeruntersuchung wohl immer auf ungenügende Methodik zurückzuführen ist.

Ebensowenig wie der Gehalt eines milchigen Ergusses an Fett und Zucker zur näheren Charakterisierung verwendbar ist, kann aus dem Gehalt an Salzen, Cholesterin oder Lecithin ein bindender Schluß zur Einteilung eines Milchergusses gezogen werden. Dies ist um so weniger möglich, als auch der normale Chylus seiner Zusammensetzung nach großen Schwankungen unterworfen ist. Außerdem ist anzunehmen, daß ein echt chylöser Erguß durch Resorption von Fett und Zucker sehr rasch verändert wird. Dazu kommt noch als dritter Punkt, daß reine Chylusergüsse kaum vorkommen dürften, da wohl immer eine *Vermischung mit Transsudat oder Exsudat* die Regel bildet, so daß die *prozentuale Zusammensetzung* zu einem großen Teil von diesen Beimischungen bestimmt wird. In diesem Zusammenhang teilt *Gandin* Fälle mit, bei welchen aufeinanderfolgende Punktionen ein und derselben Körperhöhle Punktate ergaben, die in ihrem Fettgehalt Schwankungen bis zum Hundertfachen aufwiesen, so daß derselbe Erguß mit Rücksicht auf seinen Fettgehalt bald als chylös, bald als chyliform hätte bezeichnet werden müssen.

Der Vollständigkeit halber soll in diesem Zusammenhang eine Übersicht über die Zusammensetzung eines Chylustranssudates nach *Hasebrock* (*Oppenheimer*, Handb. d. Biochemie) gegeben werden:

Trockenrückstand	10,36%
Eiweiß	7,38%
Fett	1,08%
Cholesterin	0,33%
Lecithin	0,18%
Wäßrige Extraktstoffe	0,26%
Mineralstoffe	0,93%
Zucker	—

Nicht nur der Versuch, die Einteilung der fetthaltigen Ergüsse mit Hilfe der chemischen Zusammensetzung vorzunehmen, ist fehlgeschlagen, auch der mikroskopische Befund vermag nicht eindeutigen Aufschluß zu geben. Die Größe der Fettkörnchen im normalen Chylus zeigt schon beträchtliche Schwankungen, wenn auch das Fett meist in staubfeiner Verteilung gefunden wird. Diese feinen Stäubchen zeigen lebhafte Brownsche Molekularbewegung. Weiterhin finden sich im Chylus neben Erythrocyten verfettete Leukocyten, wie sie auch im chyliformen Erguß vorkommen. Wenn auch letzterer noch verfettete Endothelien erkennen läßt, so kann man doch häufig aus diesem Befund allein keine sichere Diagnose stellen. Es ist deshalb verständlich, daß am häufigsten Mischformen angenommen werden, vor allem da auch die Autopsie oft keinen eindeutigen Befund liefert.

Zur Stützung der Diagnose eines chylösen Ergusses wurde in der Regel eine nachweisliche Stauung im Gebiet des Ductus thoracicus und seiner Zuflüsse gesucht oder, wenn eine solche fehlte, wurde eine Verletzung seiner Wand angenommen. War eine Zerreißung nicht nachweisbar, so wurde irgendeine nicht sichtbare Veränderung angenommen (*Senator, Geinitz*), der auch wohl eine mikroskopisch nicht erkennbare toxische Schädigung untergeschoben wurde (*Finkelkraut*). Diese Annahme wurde vor allem dann gemacht, wenn gar keine anatomischen Grundlagen, wie Entzündungen oder Neubildungen, im Verlauf des Lymph- und Chylussystemes nachgewiesen werden konnten oder eine chyliforme Genese unwahrscheinlich war.

Es ist zu vermissen, daß nirgends die normalen Stromverhältnisse und die treibenden Kräfte des normalen Chylustransportes genauer untersucht wurden, um von den physiologischen Verhältnissen aus die Störungen in der Chylusbahn zu erklären. So finden sich weder der Einfluß der Herzkraft, noch die Bedeutung der respiratorischen Druckschwankungen in Thorax und Abdomen erwähnt. Auch wurden die anatomischen Verhältnisse der Chylusbahnen nicht genügend berücksichtigt.

Eine grobe Unterbrechung des Ductus thoracicus darf nämlich für die Erklärung eines Chylusaustrittes nicht als hinreichend angesehen werden, obschon dieser Schluß häufig genug gezogen wurde. Es liegen zahlreiche Beobachtungen von völliger Obliteration des Ductus thoracicus vor (*Enzmann*), bei denen jedes Zeichen für einen dadurch entstandenen Chylusaustritt fehlte. Eine Ergänzung zur experimentellen Unterbindung des Ductus thoracicus bei Hunden, die ohne Stauung verlief und bei der ein Austritt von Chylus gar nicht vorkam, bilden die Beobachtungen *Wendels* bei operativer Verletzung und nachfolgender Unterbindung des Ductus am Halse beim Menschen. Diese Tatsachen erklären sich durch die Existenz von variablen Nebenbahnen und mehrfachen, inkonstanten

Mündungen des Ductus thoracicus. So fand *Wendel* totale und partielle Verdoppelungen, fast regelmäßig Ringbildungen und Inselbildungen, auch deltaartige Verzweigungen der Mündungen mit 2—6 Ästen. Die Mündung kann auch an der rechten Vena subclavia gefunden werden, oder es kommen außer der normalen auch gleichzeitig Mündung in eine oder mehrere der Venae jugulares, anonyma sinistra oder in die Venae subclaviae vor. Auch findet man Verbindungen des Ductus thoracicus mit der Vena azygos in Höhe etwa des 6. Brustwirbels, ebenso feinste Bahnen zu ihren Ästen. Selbst zur Vena renalis wurde durch Injektion einmal eine Verbindung nachgewiesen. Aber auch die Wurzeln des Milchbrustganges untereinander bilden Anastomosen, so daß der Übertritt von Chylus aus dem Truncus intestinalis in die Trunci lumbales möglich ist, von denen aus der Weg ins Blut offen steht. In diesem Zusammenhang soll auch die Beobachtung von *Munk* und *Rosenstein* erwähnt werden, wo einer Lymphfistel des Beines richtiger Chylus entströmte. Diese obenerwähnten Verbindungen der Chylusbahnen mit dem Blut werden jedenfalls nur bei Stauung in der Hauptbahn zu praktisch bedeutsamem Kaliber ausgedehnt. Es ist jedoch anzunehmen, daß diese normalerweise kaum seidenfadendicken Gefäße, die sich nach allen Seiten ins Mediastinum verlieren und sich teilweise vom Ductus aus eben noch bis in die Adventitia der Vena azygos und selbst bis zur Cava inferior verfolgen lassen, für den Austritt von Chylus bedeutungsvoll werden können. Dies wird vor allem dann der Fall werden, wenn bei Stauung in der Hauptbahn diese Nebenwege nicht in Funktion treten können, so daß es zu einer kompletten Verlegung des aufsteigenden Chylusstromes kommt.

Ein Fall von chylösem Erguß in sämtliche seröse Höhlen ohne nachweisliche grobe Verlegung des Ductus thoracicus und Zerreißung der Chylusbahnen soll im folgenden beschrieben werden.

Krankengeschichte.

Familienanamnese: Keine tuberkulösen Erkrankungen, eine Schwester der Mutter an Lungenentzündung gestorben.

Persönliche Anamnese: 1899 geborene, ledige Büroangestellte. Bis zum 7. Lebensjahre angeblich 5mal Lungenentzündung, davon einmal doppelseitig. In den folgenden Jahren gesund.

1925 und 1928 erkrankte Patientin an influenzaartigen Erscheinungen, die beide Male Komplikationen von Seite der Lungen nach sich zogen. Aus den erhältlichen Angaben sind die Lungenerkrankungen wohl als Bronchopneumonien aufzufassen. Gerade bei grippösen Lungenentzündungen ist ja ein subakuter oder chronischer Verlauf gar nicht so selten. So besteht denn auch in unserem Falle eine ununterbrochene Symptomenreihe von der Erkrankung im März 1928 bis zur Diagnose einer exsudativen Pleuritis im Juni desselben Jahres. Damals wurde zum erstenmal — allerdings vergeblich — auf Tuberkelbacillen gefahndet. Allerdings mit einer tuberkulösen Pleuritis hätte schon klinisch die rasche Wiederentstehung des Exsudates, welches damals neben verfetteten Leukocyten auch Fett in Tropfenform aufgewiesen haben soll, nicht in Einklang gebracht werden dürfen. Es wurden in jener Zeit wöchentlich 1500—2000 ccm Erguß abpunktiert. Insgesamt wurden etwa 17 l Punktat abgelassen.

Nach 3monatigem Sanatoriumaufenthalt ist kein Exsudat mehr vorhanden, doch besteht noch immer Kurzatmigkeit, etwas Husten, wenig Auswurf ohne Tb. Auch sonst fehlen Anhaltspunkte für eine Tuberkulose. 3 Wochen nach Heilstättenaustritt wird wieder $1^1/_2$ l Exsudat vom gleichen Aussehen wie vor der Kur abpunktiert. Eine 2 Wochen später auftretende Mischinfektion des Pleuraexsudates macht eine Rippenresektion notwendig. Bei

vollständiger Drainage des Empyems können infiltratartige Schatten der rechten Lunge im Röntgenbild festgestellt werden, die wohl als bronchopneumonische Herde aufzufassen sind. Zur weiteren Behandlung trat dann die Patientin erstmals in die Thurgauisch-Schaffhausische Heilstätte in Davos ein (25. IV. 1929), auch hier wurde vergebens auf Tb. gefahndet. Pirquet war negativ, ebenso die WaR. Die Empyemhöhle schloß sich bald. Hervorzuheben ist, daß in dieser Zeit erstmals eosinophile Zellen im Sputum beobachtet wurden, auch das Blut zeigte eine leichte Eosinophilie (4%). Der klinische Befund bleibt stationär. Über der rechten Lunge bestehen dauernd die Zeichen einer chronischen Pleuritis, auch links finden sich Spuren alter pleuritischer Veränderungen. Auch jetzt wieder fehlen alle sicheren Anhaltspunkte für Tuberkulose. Die Blutsenkung ist nicht beschleunigt.

Im August 1929 verläßt Patientin die Heilstätte in wesentlich gebessertem Zustand und sie nimmt wenige Wochen später ihre Arbeit wieder auf. Erst anfangs Juli 1930 setzen neuerdings Beschwerden ein. Es handelt sich um das Auftreten einer Pleuritis, nicht der rechten, sondern der linken Seite. Ob damals ein kleines Exsudat bestand, ist unsicher. Jedenfalls bildete sich der Befund rasch wieder zurück. Am 17. XI. 1930 erfolgt ein akuter Schub einer exsudativen Pleuritis links mit Temperaturanstieg auf 38,5°. Das Exsudat reicht bis zum 5. Intercostalraum. In der Folgezeit nehmen die pleuritischen Schmerzen ab, die Kurzatmigkeit bleibt jedoch in beträchtlichem Grade bestehen. Reichlicher Husten fördert Auswurf zutage, der zeitweilig Blutspuren zeigt. Probepunktion am 10. II. 1931 ergibt beidseits kleine trübeitrige Exsudate. Mikroskopisch finden sich Fetttropfen. Hier tritt erstmals der Verdacht auf, daß es sich um einen chylösen Erguß handeln könnte. Gegenüber früheren Untersuchungen hat sich der klinische Befund, mit Ausnahme einer Dämpfungszunahme, nicht wesentlich verändert. Es erfolgen nun mehrmals kleine Entlastungspunktionen, nach welchen jeweils die Kurzatmigkeit und Bangigkeit geringer werden. Mit diesen unbedeutenden Exsudationsvorgängen stehen aber die subjektiven Beschwerden in keinem Verhältnis. Die zunehmende Dyspnoe und die starke Cyanose sind mit den im Rö.-Bild feststellbaren Veränderungen in der Lunge in Zusammenhang zu bringen. Es läßt sich nämlich röntgenologisch feststellen, daß in beiden Mittel- und Unterfeldern — im Vergleich zu früheren Bildern — die feinwabige, zum Teil fleckige, ziemlich intensive Schattenzeichnung beträchtlich zugenommen hat. Das Stereobild zeigt, daß diese Verschattungen dem Lungengewebe selbst angehören (Abb. 2). In diesen Zeitpunkt fällt auch der Nachweis einer wesentlichen Verbreiterung der Herzdämpfung, die sich an Hand des Sektionsbefundes aus der konzentrischen Hypertrophie vor allem des rechten Ventrikels erklärt. Der kaum 30 ccm betragende milchartige Erguß des Herzbeutels konnte nur unbedeutend zu dieser Verbreiterung der Herzdämpfung beitragen. Daß auskultatorisch und perkutorisch die Lungenveränderungen nicht in Erscheinung treten, ist bei den ausgedehnten pleuritischen Veränderungen nicht zu verwundern. Erst der autoptische Befund der Lungenfibrose und Phlebosklerose konnte zur Klärung des Bildes führen. Eosinophilie des Blutes (15%) und auffallende Fettballen im Sputum erscheinen in dieser Zeit. Die Röntgendurchleuchtung läßt fortschreitende Einschränkung der Zwerchfellbewegung bei Zunahme der Verschwartung erkennen. Die restlichen Pleurasäcke füllen sich rasch immer wieder mit Milchsaft an, so daß durch mehrfache Punktionen (vom 1. IV. 1931 bis 30. V. 1931) links 3000 ccm, rechts 200 ccm leicht blutig verfärbten Ergusses abgelassen werden. Auch jetzt bleiben alle Versuche, Tuberkelbacillen nachzuweisen, erfolglos. Pirquet ist negativ.

Wenige Tage vor dem Exitus erfolgt ein Fieberschub bis 39°, der wahrscheinlich auf die Thrombophlebitis zurückzuführen ist, die am 3. VI. 1931 zum Tode führte. Möglicherweise sind die Magendarmstörungen in den letzten Krankheitstagen auf die zunehmende Stauung und den Milcherguß im Bauchraum zurückzuführen.

Um den Verlauf des Krankheitsbildes übersichtlicher zu gestalten, sollen im folgenden in tabellarischer Zusammenstellung die Zunahme des Röntgenbefundes, der Temperaturverlauf, Sputumbefund und Wechsel des Exsudates an Menge und Zusammensetzung gegeben werden.

Röntgenbefunde:

15. IX. 1928. In der rechten Pleurahöhle Exsudat bis zur 4. Rippe vorn. Linker Sinus stumpf, links Diaphragma abgeflacht. Am linken Hilus alter Primärherd. Übrige Lungenzeichnung o. B.

11. XII. 1928. Rückbildung des Exsudates.

16. II. 1929. Zahlreiche „Infiltrate" im rechten Unterlappen, Empyem entleert.

17. III. 1929. Resthöhle über dem rechten Zwerchfell. Lunge im übrigen gut ausgedehnt.

25. IV. 1929. Rechte Lunge vollständig ausgedehnt. Kein Exsudat. Hilus grobwolkig, Unterfeld getrübt, nach unten zunehmend verschattet. Zwerchfell kaum verschieblich. Linke Seite unverändert (Abb. 1).

18. I. 1930. Röntgenologischer Befund dauernd stationär.

26. VII. 1930. Rechts Befund unverändert. Linkes Zwerchfell abgeflacht, nach außen in dichte Verschattung übergehend.

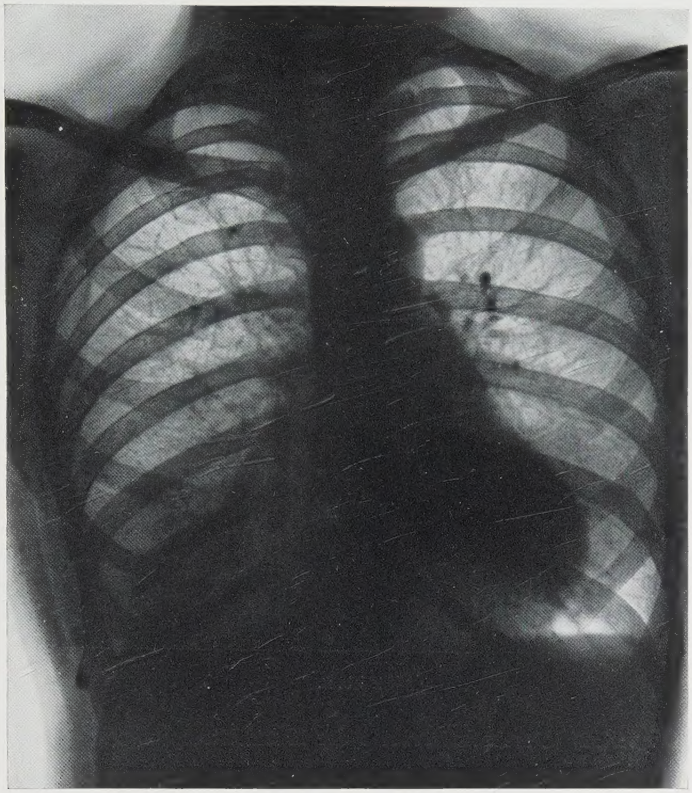

Abb. 1.

7. XI. 1930. Die früher angedeutete feinwabige Schattenzeichnung beider Unterfelder ist sehr viel deutlicher geworden und reicht beidseits höher hinauf. Links deutlicher, schmaler Exsudatschatten bis zur 5. Rippe lateral auslaufend.

22. II. 1931. Rechts starke pleuritische Verschwartungen, nach unten zunehmend. Links lateral unten, ebenfalls pleuritische Veränderungen mit kleinen Exsudatschatten. Lungenfelder wie am 17. XI. 1930.

30. III. 1931. Rechtes Diaphragma kaum verschieblich. Lateral Andeutungen von Verschattung nach Damoiseau. Links deutlicher Damoiseau, Zwerchfellverschieblichkeit etwas besser als rechts. In der Umgebung des rechten Hilus zahlreiche kleine bis erbsengroße, zum Teil über mittelintensive Schattenflecken, nach oben und unten an Zahl und Intensität abnehmend.

9. IV. 1931. Zunahme der feinwolkigen Verschattung der Unter- und Mittelfelder, vor allem links. Das Netzwerk der bis erbsengroßen Schattenflecke liegt im Lungengewebe selbst (Stereo). Kein Exsudat (nach Punktion). Vgl. Abb. 2.

29. IV. 1931. (Am 24. IV. 1931 Punktion links.) Links im medialen Zwerchfellteil kleines Exsudat mit Spiegel, darüber kleine Pneuaufhellung. Das Exsudat (etwa 2 Querfinger hoch) liegt nach hinten. Rechts ebenfalls Aufhellung, keine Spiegelbildung.

6. V. 1931. Ähnlicher Befund.

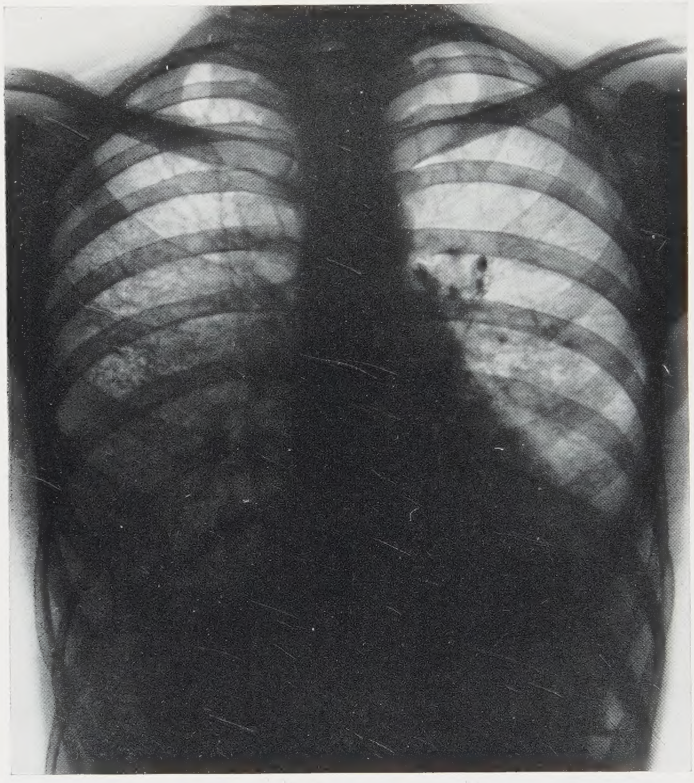

Abb. 2.

Temperaturverlauf (Durchschnittswerte der Maximaltemperaturen):

4. X. 1928: 37,7°.
2. I. 1929: 37,7° (Entlassung aus der Heilstätte).
12. II. 1929: 40,5° (Mischinfektion des Exsudates).
25. IV. 1929: 37,0° (Eintritt in die Thurgauische Heilstätte).
2. VIII. 1929: 36,9° (Austritt aus der Thurgauischen Heilstätte).
26. VII. 1930: 37,2° (Pleuritis links).
17. XI. 1930: 38,5° (Exsudat links).
30. XII. 1930: 37,5°.
28. V. 1931: 37,9° (Eintritt in die Thurgauische Heilstätte).
IV. 1931: 37,0°.
28. V. 1931: 39,0° (Thrombophlebitis).
2. VI. 1931: 37,1°.

Sputum:

4. X. 1928: Etwa 3 ccm eitrig, keine Tb.
2. I. 1929: 1 ccm eitrig-schleimig, keine Tb.
25. IV. 1929: 1 ccm schleimig. Wenige Leukocyten, vorwiegend Eosinophile. Tb.: 0, elastische Fasern: 0.

VII. 1929 bis XI. 1930: Kein Auswurf.

XI. 1930: Hin und wieder geringe Beimengung von Blut zum Sputum.

17. XI. 1930: Keine elastischen Fasern, keine Tb.

28. II. 1931: Fast täglich einige Blutpünktchen im Sputum.

28. III. 1931: Spärlich grünlich, schleimig-eitriger Auswurf, daneben gelblich weiße Ballen. Mikroskopisch: In den balligen weißlichen Massen ausschließlich Fett. Im übrigen Leukocyten, vereinzelte Erythrocyten, zahlreiche Alveolarepithelien und Fetttröpfchen. Tb.: 0, elastische Fasern: 0.

23. IV. 1931: Ähnlicher Befund, die Leukocyten sind vorwiegend eosinophil.

Blutsenkung (nach *Westergreen*):

4. X. 1928:	3	5.	
2. I. 1929:	1	2.	
25. IV. 1929:	3	8	73.
21. V. 1929:	2	5	52.
2. VIII. 1929:	$1^1/_2$	4	19.
17. XI. 1930:	$^1/_2$	$2^1/_2$	18. (Pleocytose: Hgb. 105%, 5,5 Mill. Erythrocyten).

Exsudat:

28. VII. 1928: Rechts 1000 ccm schmutzig-gelb, ziemlich reichlich Leukocyten, ziemlich viel Fettkörnchen enthaltend. Daneben größere und kleinere Fetttröpfchen. Keine Mikroorganismen. Kultur steril. Tierversuch negativ.

11. XII. 1928: Kein Exsudat, nur Schwarte. (Subjektiv interpretierter Durchleuchtungsbefund).

28. I. 1929: $1^1/_2$ l Exsudat von gleicher Beschaffenheit wie am 28. VII. 1928.

12. II. 1929: Mischinfektion des Exsudates.

16. II. 1929: Drainage des Empyems.

26. III. 1929: Bis Anfang Juni 1930 kein Esxudat.

26. VII. 1930: Fragliches kleines Exsudat links.

17. XI. 1930: 60 ccm milchiges Exsudat links. Mikroskopisch: Reichlich rundkernige Zellen, teils Leukocyten. Kultur: Nur Pilzsporen als Verunreinigung. Tierversuch auf Tb. negativ.

XII. 1930: Kein Exsudat.

10. II. 1931: Links 100 ccm, rechts 20 ccm „trübes eitriges" Exsudat. Mikroskopisch: Wenig rundkernige Zellen, vorwiegend Leukocyten, außerdem viele ölige Tropfen, keine Mikroorganismen. Kein Wachstum auf gewöhnlichen Nährböden. Tierversuch (Juni 1931) negativ. Verdacht auf Chylus.

28. II. 1931: Exsudat in beiden Pleurahöhlen. (Zur Untersuchung in die Thurgauische Heilstätte eingeschickt.) Gelblich-weißer, trüber Milchsaft, klärt sich auf Ätherzusatz. Mikroskopisch: Leukocyten, etwa 3 Erythrocyten pro Gesichtsfeld. Tb. (Antiformin) nicht nachweisbar. Agarkultur steril. Tierversuch (14. V. 1931) negativ.

20. V. 1931: Wenige degenerierte Leukocyten, viele Erythrocyten. Keine Mikroorganismen. Hohnscher Nährboden für Tb. bleibt ohne Wachstum. Tierversuch negativ (27. VIII. 1931).

16. IX. 1931: Tierversuch am 16. IX. 1931 negativ.

1. IV. 1931 bis 30. V. 1931: Mehrere kleine Punktionen ergeben total: links 3000 ccm, rechts etwa 200 ccm Milchsaft. Hämoglobin bleibt unter 10%.

3. VI. 1931: Exsudat bei der Sektion: Weißlich getrübte Flüssigkeit mit leicht rötlichem Ton. Opaleszenz ähnlich wie bei Vollmilch. Klärung bei Zusatz von Äther und Kalilauge unvollkommen. Mikroskopisch: Staubförmige Körnchen mit Molekularbewegung, größere Tropfen färben sich mit Sudan III. Nylander positiv. Trommer positiv. Esbach 2,7%.

Sofortige *Sektion* (2 Stunden post mortem):

Brusthöhle: Die Pleurahöhlen sind beidseits ausgedehnt obliteriert. Links hinten unten finden sich mehrere gekammerte Höhlen, die mit milchigem Erguß gefüllt sind, der leicht rosa verfärbt ist. Eine ähnliche, gleiches Exsudat enthaltende Höhle findet sich im unteren Teil der rechten Pleurahöhle. Im Bereich der alten Resektionsstelle der 8. Rippe rechts

hinten findet sich ein breiter, derber, bis zur Wirbelsäule reichender Narbenstreifen. Die rechte Lunge ist besonders entlang der Wirbelsäule durch derbes Bindegewebe adhärent, so daß sich der Ductus thoracicus nur teilweise freilegen läßt.

Im *Perikard* findet sich milchiger, leicht rötlich verfärbter Erguß (etwa 30 ccm). Die den Herzbeutel auskleidende und das Herz überziehende Serosa ist glatt und glänzend.

Herz: Mittelgroß, der rechte Ventrikel deutlich größer als der linke. Herzspitze vom linken Ventrikel gebildet. Linke und rechte Herzhöhle mäßig erweitert. Mitral- und Aortenklappen zart, ebenso Pulmonal- und Tricuspidalklappen. Aorta mißt über den Klappen 5 cm, die Pulmonalis 7 cm. Myokard auf Schnitt braun-rötlich, besonders im rechten Ventrikel außerordentlich kräftig entwickelt, seine Dicke beträgt rechts 5—7 mm, links 8—10 mm. Hauptast der A. pulmonalis frei. Die feineren Verzweigungen in die rechte Lunge enthalten bröcklige, braune Emboli.

Beide *Lungenlappen* sind mäßig zusammendrückbar, die rechten Lappen bedeutend besser als die linken. Alle Lungenlappen werden von einer ziemlich stark schwartig verdickten Pleura überzogen. Bei der makroskopischen Betrachtung scheint der *Ductus thoracicus* nicht verdickt zu sein. Die Lungenlappen zeigen in formolfixiertem Zustand alle ungefähr dieselbe Schnittfläche. Man findet ein zum Teil engmaschiges, zum Teil grobmaschiges Gewebe in den linken Lappen, im rechten Ober- und Mittellappen von graurötlicher Farbe. Der rechte Unterlappen ist vollständig kompakt. Über den Unterlappen ist die Pleura besonders mächtig verdickt und hat einen Durchmesser von 1—2 cm. Bronchial- und Trachealschleimhaut mäßig verdickt.

Die *Hiluslymphknoten* sind mäßig vergrößert, auf Schnitt schwarz.

Abdomen: Enthält ungefähr 1 l milchige Flüssigkeit vom selben Aussehen wie der Erguß in den Pleuren und im Herzbeutel. Peritoneum glatt. Die Därme, in ihrer Farbe graurot, sind nicht gebläht, zeigen glatte Oberfläche ohne erkennbare Chylusgefäße. Chylöse Suffusionen fehlen. Die mesenterialen Lyhmpgefäße sind nicht erkennbar, die zugehörigen Lymphdrüsen sind zart, nicht vergrößert, auf Schnitt von gewohntem Aussehen. — Die Milz mißt 13:8:4 cm. Kapsel graurot. Schnittfläche wenig bluthaltig, Follikel klein. Kein Abstrichsaft. Nebennieren o. B. — Nieren zeigen glatte, gelbliche Oberfläche. Mittlere Rindenbreite 7 mm. Sonst o. B. Ovarien beidseits von kleinen, zahlreichen Cysten durchsetzt.

Knochenmark: Im linken Femur rot.

Aorta thoracica: Glatt, elastisch.

In der linken *Vena hypogastrica* Thrombosen, bis in die V. iliaca communis reichend. Vena femoralis o. B. Linkes Bein ödematös, sonst nirgends Ödeme.

Histologischer Befund (Dr. *Uehlinger*, Pathologisches Institut der Universität Zürich):

Herz: Muskelfasern im linken Ventrikel mittelbreit, deutlich längs- und quergestreift, ziemlich reich an braunem Pigment und fleckweise feintropfig verfettet. Keine Infiltrate. Myokard im rechten Ventrikel zeigt große plumpe Muskelfasern, ebenfalls feintropfig verfettet. Zwischen den Trabekeln finden sich stellenweise Thromben, die sich aus Blutplättchenbalken, Leukocyten und roten Blutkörperchen aufbauen.

Milz: Außerordentlich blutreich, Follikel sehr klein, Zentralarterien dickwandig, aber nicht verfettet. Die venösen Sinus weit, die Pulpastränge sind ziemlich breit und ausgedehnt mit Plasmazellen und eosinophilen Leukocyten infiltriert.

Nieren: Glomeruli ziemlich blutreich, Bowmansche Kapseln zart. Tubuli nicht verfettet. Stroma schmal, keine Infiltrate.

Leber: Zeichnung regelmäßig, Leberzellbalken etwas schmal, die zentralen Leberzellen ziemlich reich an braunem Pigment, nicht verfettet. Glissonsche Scheiden schmal, geringgradig lymphocytär infiltriert.

Knochenmark (aus Femur und Rippen gleichartig): Reich an Myelocyten und Metamyelocyten. Daneben finden sich reichlich kleine Erythroblastenhäufchen. Zahlreiche Megacaryocyten.

Lungen: Verschiedene Schnitte aus verschiedenen Lappen zeigen sehr ähnliche Bilder, einzig der Luftgehalt wechselt, indem die Alveolen der Unterlappen größtenteils kollabiert sind. Im rechten Unterlappen Alveolen zum Teil mit Fett und desquamierten Epithelien gefüllt. Die Alveolarsepten sind alle mehr oder weniger verbreitert, zum Teil deutlich gewellt.

Die Capillaren in den Septen meistens mantelförmig von spindeligen Bindegewebszellen begleitet, zwischen die nicht sehr reichlich feinfibrilläre, kollagene Bindesubstanz ausgeschieden ist. Herdförmige plasmacelluläre Infiltrate besonders an allen Knotenpunkten der Alveolarsepten, spärlicher auch in der Umgebung der Bronchien. Die Bronchien zum Teil kollabiert, zum Teil erweitert, besonders die knorpellosen. Die Bronchialschleimhäute sind stark verdickt, die Bronchialmuskulatur kräftig entwickelt. Muskulatur und Tunica propria mit Plasmazellen dicht infiltriert, ebenso — etwas spärlicher — mit eosinophilen polynucleären Leukocyten.

Die Lungenarterien zeigen eine auffällig verdickte und deutlich hypertrophische Muskulatur. Intima nicht verdickt. Capillaren zartwandig.

Parabronchiale Venen: Mächtige Intimawucherungen mit spindeligen Zellen, so daß das Lumen teils völlig verschlossen, teils auf schmalen Spalt eingeengt wird. Gefäßinfiltrate fehlen überall. Elastische Membranen nicht gewuchert, nicht aufgesplittert.

Pleuren: Über sämtlichen Lappen stark verdickt; fibrilläres Gewebe von spärlichen Gefäßen durchzogen.

Ductus thoracicus: Zart.

Pathologisch-anatomische Diagnose: Todesursache rechtsseitige Lungenembolie, ausgehend von einer Thrombose der linken V. hypogastrica und Thrombosen im linken Ventrikel. Befund: Ziemlich ausgedehnte Phlebosklerose der größeren Lungenvenen. Ausgedehnte Kompressionsatelektase der Lungenlappen, besonders der Unterlappen. Schwere Fibrose der Lungen. Desquamativpneumonie im rechten Unterlappen. Pleuritis chronica fibrosa, adhaesiva duplex. Chylothorax beidseits, Chyloperikard, Chylascites. Exzentrische Herzhypertrophie, Verfettung des Myokard. Geringgradige Stauungsatrophie der Leber. Stauungsmilz in infektiöser Milzschwellung. Für Tuberkulose finden sich keine Anhaltspunkte.

Chemische Untersuchung: Bei der Sektion gewonnener Pleurainhalt: Undurchsichtige, weiße, leicht rosig getönte Flüssigkeit, opalesziert ungefähr wie Vollmilch. Beim Stehen Bildung einer Rahmschicht. Schütteln mit Äther und Kalilauge: unvollkommene Klärung. Mikroskopisch: Feinste Stäubchen mit Brownscher Molekularbewegung, größere und kleinere mit Sudan III färbbare Tropfen. Nylander +, Trommer +. Esbach 2,7% Eiweiß. Befund: Zucker, Eiweiß, Fett in Tropfen und feinsten Stäubchen.

Epikrise:

Zur Beurteilung des Falles ist es von Wichtigkeit, in Erfahrung zu bringen, auf welche Weise der Erguß in die serösen Höhlen zustande kam. Zur Einteilung des Ergusses legen wir die am Anfang auseinander gesetzte Klassifizierung des Staehelinschen Handbuches zugrunde. Demzufolge unterscheiden wir 1. echtchylöse Ergüsse, 2. chyliforme Exsudate, die ihren Fettgehalt nicht einer Chylustranssudation verdanken, 3. pseudochylöse Flüssigkeiten, deren Opaleszenz nicht durch Fett, sondern durch andere Substanzen bedingt ist.

Da in unserem Erguß Fett ohne weiteres festgestellt wurde, läßt sich eine pseudochylöse Beschaffenheit bestimmt ausschließen. Für die Annahme eines chyliformen Exsudates wäre es notwendig, die Herkunft des Fettes aus irgendwelchem fettig degenerierten Material festzustellen. Auf der rechten Seite hat nun tatsächlich während längerer Zeit ein Empyem bestanden, aus dem durch Leukocytenverfettung ein fetthaltiger Erguß entstanden sein könnte. Für eine solche Umwandlung fehlt aber der zeitliche Zusammenhang. Während mehr als einem Jahr wies die rechte Pleurahöhle keinen fremden Inhalt auf. Es wäre höchstens noch möglich, daß der linksseitige Erguß, der auf länger dauernde pleuritische Reizzustände hin auftrat, aus einer exsudativen Pleuritis hervorgegangen wäre. Dagegen spricht aber das zu kurze Interval und die Gleichartigkeit der Ergüsse in den übrigen serösen Höhlen. Mehr Wahrscheinlichkeit könnte eine Erklärung

für sich in Anspruch nehmen, die — mit Rücksicht auf die sehr beträchtliche Stauung im großen und kleinen Kreislauf — einen hämorrhagischen Hydrothorax mit sekundärer fettiger Umwandlung der Erythrocyten annimmt. Diese Theorie ist aber schon deshalb abzulehnen, weil es ganz unwahrscheinlich wäre, daß Punktionen in Abständen von wenigen Tagen jeweils mehrere 100 ccm des — wenigstens makroskopisch — völlig gleich aussehenden Exsudates lieferten, da zu einer solchen Umwandlung eine Zeit von wenigen Tagen nicht ausreichen würde. Ferner ist eine solche Erklärung bei der völligen Gleichartigkeit der Ergüsse in Pleura, Perikard und Peritoneum nicht befriedigend. Gegen die Umwandlung eines entzündlichen Ergusses spricht auch, daß in der Peritonealhöhle keinerlei Zeichen entzündlicher Veränderungen vorhanden waren. Da es nun nicht denkbar ist, daß der milchige Erguß durch fettige Umwandlung irgendeines Exsudates entstanden sei, muß auch die Möglichkeit einer chyliformen Entstehung abgelehnt werden, um so mehr, als auch die anderen Möglichkeiten, die zu einem chyliformen Erguß führen können, in unserem Fall nicht zutreffen. Es bleibt deshalb nur noch die echt chylöse Herkunft zu besprechen übrig oder eine Mischform von chylösem und chyliformem Erguß in Erwägung zu ziehen.

Einleitend wurde darauf aufmerksam gemacht, daß für die Entstehung eines chylösen Ergusses in der Regel eine mechanische Störung im Verlauf der Chylusbahnen verlangt wurde, oder daß — wo eine solche nicht nachweisbar war —, zu einer hypothetischen, evtl. toxischen Schädigung Zuflucht genommen wurde, von der ein anatomisches Substrat nicht verlangt wurde. Diejenigen Fälle, in denen ohne Sektion, einfach an Hand eines mehr oder weniger ausgesprochenen Lungenbefundes, eine Tuberkulose des Ductus thoracicus oder eine Kompression durch tuberkulöse Drüsen angenommen wurde, sollen ganz außer Betracht gelassen werden, zeigt doch gerade unser Fall zur Genüge, wie gewagt und irreführend solche Hypothesen ohne autoptische Grundlage sein können. In dem hier zur Besprechung gelangenden Fall konnte nun weder eine Läsion des Ductus nachgewiesen werden — die übrigens auch für den in allen serösen Höhlen gleichartigen Erguß zur Erklärung nicht hingereicht hätte —, noch ließ sich eine Obliteration, eine Striktur oder eine Kompression der großen Lymphgefäße, im speziellen des Ductus thoracicus, nachweisen. Solche Hindernisse werden am häufigsten durch maligne Neubildungen wie Carcinom, Sarkom oder Lymphogranulom gebildet. In diesem Zusammenhang mag auch — mit dem Bewußtsein, daß es sich dabei nur um ein unsicheres Symptom handelt — das Fehlen von irgendwelchen Stauungserscheinungen im Wurzelgebiet der Chylusbahn hervorgehoben werden. Bei der histologischen Untersuchung war übrigens die Wandung des Ductus thoracicus völlig zart.

Es soll deshalb der Versuch gemacht werden, mit Berücksichtigung der normalen Zirkulationsverhältnisse und der Anatomie der Chylusbahnen eine Erklärung für den beobachteten Chylusaustritt zu geben. Obwohl unsere Kenntnisse von den die Lymphbewegung verursachenden Kräften noch sehr rudimentär sind, vermögen wir uns doch eine Vorstellung der dabei in Betracht kommenden Faktoren zu machen. Nach *Tendeloo* sind folgende Punkte zu beachten:

1. Die bei der Diastole der Vorhöfe auf die Venen ausgeübte Saugwirkung pflanzt sich über die Vena anonyma sinistra auf den im Angulus venosus sinister

mündenden Ductus thoracicus wie auch auf die Trunci cervicales fort, es erfolgt dadurch eine zentripetale Lymphströmung.

2. Bei der Inspiration wird — gleichwie auf das Venensystem — auf den Ductus thoracicus und auf die übrigen intrathorakalen Lymphgefäße eine Saugwirkung ausgeübt. Gleichzeitig wird durch das tiefer tretende Zwerchfell der intraabdominelle Druck erhöht, wodurch die Lymphe nach dem Ort des geringsten Widerstandes, also nach dem Thorax hin, ausgepreßt wird. Eine Stützung dieser Annahme, daß durch die Inspiration eine zentripetale Lymphströmung ausgelöst wird, geben die Experimente von *Hart*, der an Leichen durch künstliche Atmung einen Farbstofftransport durch den Ductus thoracicus bis in die Lymphdrüsen des Angulus venosus sinister auslösen konnte. Gleichzeitig gelangte der Farbstoff auch in die paraaortalen, seltener in die lumbalen Lymphdrüsen, ein Transport also in zur Norm entgegengesetztem Sinne, worauf hier ganz besonders aufmerksam gemacht werden soll.

3. Es ist zu vermuten, daß die in der Wand größerer Lymphgefäße vorhandene Muskulatur in der Art einer Peristaltik zum aktiven Lymphtransport beiträgt.

4. Als passive Unterstützung des Lymphstromes ist noch der lymphostatische Druck zu erwähnen, der bei aufrechter Haltung allerdings nur für die oberhalb der Venae subclaviae gelegenen Bahnen in Betracht kommt.

Betrachten wir nun von diesem Standpunkt aus die pathologischen Veränderungen, wie sie unser Fall zeigt, und bedenken wir ihren Einfluß auf die eben erwähnten, den Lymphstrom funktionell erklärenden Momente:

1. Klinisch und anatomisch-pathologisch steht die bedeutende Herzinsuffizienz außer Frage. Die Stauungserscheinungen sind im großen wie im kleinen Kreislauf nicht zu übersehen. Es muß einleuchten, daß sie sich auch auf die Lymphzirkulation ausgewirkt haben.

2. Infolge der hochgradigen Verwachsung der Pleuren und der damit verbundenen beträchtlichen Einschränkung der Zwerchfellbeweglichkeit mußte die inspiratorische Saugwirkung wie auch die intraabdominelle Druckerhöhung ganz beträchtlich herabgesetzt worden sein. Außerdem ist zu bedenken, daß eine solche Saugwirkung — falls sie zum Teil überhaupt noch bestand — infolge der Einbettung des Ductus thoracicus in starre Narbenmassen wirkungslos werden mußte.

In diesem Zusammenhang mag auch die Überlegung Platz finden, daß infolge der hochgradigen fibrösen Starre der Lungen selbst die Zirkulation der Lungenlymphe ganz besonders gehemmt sein mußte. Zweifellos tragen doch die Atembewegungen der Lungen zum Abtransport der Lymphe bei, wie das für die Blutzirkulation im Lungenvenengebiet allgemein angenommen wird.

3. Die narbige Fixierung des Ductus dürfte wohl auch die — allerdings fragliche — Peristaltik eingeschränkt haben.

4. Eine Einschränkung der für die Lymphzirkulation förderlichen Wirkung des lymphostatischen Druckes käme nur dann in Frage, wenn eine nachweisliche Erhöhung der Stromwiderstände vorgelegen hätte. Um diese Möglichkeit festzustellen, müssen wir uns die verschiedenen Möglichkeiten der normalerweise vorhandenen Strombahnen vergegenwärtigen und darauf die Verhältnisse bei

unserem Fall in Betracht ziehen. Es wurde schon darauf hingewiesen, daß der Ductus thoracicus nicht die einzige Verbindung des Lymphgefäßnetzes mit der Blutbahn darstellt. Es kann deshalb die Verlegung des Ductus für die Erklärung eines chylösen Ergusses allein nicht hinreichen. Da außerdem auch die nicht aus dem Darm stammende Lymphe Fett enthält, kann zur Entstehung eines fetthaltigen Ergusses auch eine Stauung in denjenigen Lymphbahnen beitragen, die nicht im engeren Sinne dem Chylussystem angehören. Daß eine solche in Lungen und Pleuren unseres Falles bestand, scheint mir außer Zweifel zu stehen. Bei der ausgedehnten Fibrose, die selbst Arterien und vor allem die Venen in Mitleidenschaft zog, ist unbedingt auch eine Sklerosierung der feineren Lymphgefäße anzunehmen. Die starke Verschwartung der Pleuren hat aber jedenfalls nicht nur zu einem Verschluß der pleuralen Lymphgefäße geführt, sondern sie hat auch die Resorption aus der restlichen Pleurahöhle verhindert. In diesem Zusammenhang mag Erwähnung finden, daß *Geinitz* bei einem Fall von Chylothorax nach tuberkulöser Pleuritis als genügende Ursache zur Entstehung des Chylusaustrittes die starke — im Röntgenbild erwiesene — Verschwartung der Pleura annimmt. Er weist dabei auf „eine allmählich zunehmende Veränderung der Wandung und der Zirkulationsverhältnisse in den Lymph- und Chylusgefäßen der chronisch entzündeten Pleurablätter" hin.

Aber nicht nur die Stagnation der Lymphe infolge der chronischen Entzündung, die zum Lymphgefäßverschluß und zur respiratorischen Starre des gesamten Lungenlymphgebietes führte, scheint mir für den Lymph- und Chylusaustritt verantwortlich zu sein, sondern mindestens zu einem kleinen Teil auch die durch die Blutstauung begünstigte, vermehrte Transsudation aus den Lungenkapillaren. Eine Stütze dieser Annahme glaube ich in der Desquamativpneumonie des rechten Unterlappens zu erblicken sowie auch in der spärlichen Beimischung von Erythrocyten zum Erguß der verschiedenen serösen Höhlen.

Diese Verquickung von Lymphstauung und kardial bedingter Transsudation ist aber auch für die Beurteilung des Ergusses von Bedeutung, als damit ein Gemisch von Transsudat und echtem Chylus anzunehmen ist. Es ist allerdings zuzugeben, daß diese Transsudation nur sehr gering gewesen sein kann. Die untergeordnete Bedeutung der Stauung im Blutkreislauf geht auch aus dem Fehlen von Ödemen hervor. Nur das linke Bein war infolge der Iliacalthrombose angeschwollen. Außerdem blieb das Aussehen des Pleuraergusses trotz der relativ häufigen Punktionen konstant, indem die nachfolgenden Punktate keine Verdünnung mit Transsudat erkennen ließen. Dagegen war ihr Blutgehalt etwas vermehrt.

Das Zusammenwirken der verschiedenen eben aufgeführten Ursachen für die Bildung des milchigen Ergusses scheinen auch die Gleichartigkeit der in den verschiedenen Höhlen gefundenen Flüssigkeiten ausreichend zu rechtfertigen. Die zwischen den Pleuren einerseits und dem Peritoneum sowie dem Perikard anderseits bestehenden Lymphstomata brauchen dabei nicht zur Erklärung herangezogen zu werden, wie das in anderen Arbeiten geschehen ist. Diese Erklärungsweise könnte um so weniger befriedigen, als die gesamte parietale Pleura hochgradig schwartig verändert war. Auch eine postmortale Diffusion, wie sie ebenfalls von einer Höhle zur anderen angenommen wurde, kann mit Sicherheit aus-

geschlossen werden, da ja die Sektion sofort nach dem Exitus ausgeführt werden konnte.

Wie der Chylothorax lassen sich auch Chyloperikard und Ascites chylosus mit der durch die gestörte Lymphzirkulation entstandenen Rückstauung erklären, sei es, daß dabei der retrograde Lymphstrom aus dem Ductus thoracicus selbst oder aus seinen Kollateralen stammt. Wie häufig tatsächlich solche retrograd-gerichteten Lymphströmungen sind, geht ja auch aus den von Carcinommetastasen eingeschlagenen Wegen hervor (*Löffler*).

Als ein wichtiges Vorkommnis im Verlauf der ganzen Krankheit ist die Phlebosklerose, die sich auf die Lungen lokalisierte, zu besprechen. Mit Sicherheit läßt sich der Beginn ihrer Entstehung nicht feststellen. Im Gegensatz zu den circumscripten Sklerosen, die sich als Gefäßnarben nach Traumen oder in varicös-thrombotisch veränderten Venen finden, handelt es sich in diesem Fall um eine Venenerkrankung, die sich über größere Lungenbezirke erstreckt. Dabei stellt die Sklerose eine reparatorische Bindegewebswucherung dar, die dort auftritt, wo das spezifische Gewebe durch Entzündungsvorgänge zerstört wurde. Es handelt sich also um eine Erkrankung, die der Sklerose der Arterien entspricht. Die Narbenbildungen finden sich nicht nur in der Media an Stelle der Muskulatur, sondern auch die Intima und vor allem auch die Adventitia können bei der Phlebosklerose bindegewebig verdickt sein. Von der Adventitia greift die Bindegewebswucherung nicht selten auf die weitere Umgebung über. Am häufigsten entsteht diese entzündliche Form der Phlebosklerose auf luischer Grundlage (*Henke, Lubarsch*). Der Vollständigkeit halber sei noch die diffuse Sklerose infolge seniler Atrophie der Gefäßmuscularis erwähnt, die hier außer Betracht fällt. Eine luische Entstehung können wir in unserem Fall ebenfalls mit absoluter Sicherheit ablehnen. Die Wassermannsche Reaktion war negativ, irgendwelche Zeichen für eine tertiäre Lues in anderen Organen fehlen. Im Speziellen ist die Aorta absolut zart und frei von irgendwelchen krankhaften Veränderungen. Es muß deshalb angenommen werden, es sei in diesem Fall die Phlebosklerose durch das Übergreifen eines entzündlichen Prozesses von der Nachbarschaft aus zu erklären. Diese Anschauung, die vor allem auf die lokale Phlebosklerose anzuwenden ist, finden wir bei *B. Fischer* vertreten. Es verbindet sich also die Frage nach dem Ursprung der Phlebosklerose mit der Frage nach der Genese der fortschreitenden fibrösen Umwandlung beider Lungen.

Es wäre gewiß verlockend, die schon von frühester Kindheit bis in die letzten Jahre zu verfolgenden Lungenerkrankung ätiologisch zu verketten. Dazu fehlen uns aber irgendwelche Brückensymptome. Vor allem wissen wir nicht, ob schon aus jener frühesten Zeit chronische Veränderungen entzündlicher Natur bestehen blieben. Erst für die spätere Zeit genauerer Beobachtung haben wir Anhaltspunkte für eine solche chronische Krankheit. Zum mindesten wissen wir, daß von 1928—1931 dauernd Symptome für eine Lungenerkrankung vorhanden waren, bestand doch immer Husten, Auswurf und mit der Zeit zunehmende Atemnot. Als weiteres Symptom chronischer Entzündung kennen wir seit 1929 die Eosinophilie des Sputums und des Blutes. Daß tatsächlich eine chronische Entzündung der Bronchien vorlag, beweist auch der histologische Befund. Auch die Pleuritis schleppte sich über Jahre hin.

Wir haben also die Möglichkeit, die Entstehung der Lungenfibrose aus der chronischen Bronchitis und der beidseitigen chronischen Pleuritis zu erklären. Ihr stetiges Fortschreiten konnte auch als Zunahme feinwabiger Schattenzeichnungen im Röntgenbild verfolgt werden. Das Übergreifen der chronischen fibrösen Entzündung auf die Venen mußte dann zur zunehmenden Stauung im kleinen Kreislauf führen, die ihrerseits die konzentrische Hypertrophie vorwiegend des rechten Ventrikels bewirkte. Die Kreislaufstörung ihrerseits mußte aber wieder auf die bronchitischen Veränderungen im Circulus vitiosus ungünstig zurückwirken. Wie die Fibrose der Lungen und die Sklerose der Venen auch die Lymphstauung unterstützte, ist bei der Diskussion der Entstehung des chylösen Ergusses eingehend auseinandergesetzt worden.

Anschließend sollen noch andere Befunde, die sich bei unserem Fall gezeigt haben, besprochen und mit den Hauptzügen in Verbindung gebracht werden. Hier ist beispielsweise der eigenartige Sputumbefund zu erwähnen, der vor allem durch die eigentümlichen Fettballen auffiel. Ob es sich bei diesen Massen um eingedickten Chylus gehandelt hat, möchte ich doch sehr stark bezweifeln. Wahrscheinlicher scheint doch eine Herleitung aus verfetteten Alveolarepithelien. Dazu könnte die beobachtete Desquamativpneumonie das Material geliefert haben, die ihre Genese in der ausgedehnten Fibrose und der damit verbundenen Atelektase und Zirkulationsstörung gefunden haben mag.

Die starke, 15% betragende Eosinophilie zusammen mit dem Befund von eosinophilen polymorphkernigen Leukocyten im Sputum sowohl wie auch — bei der histologischen Untersuchung — in der Muskulatur und der Tunica propria der Bronchien stempeln die klinisch manifeste Bronchitis zu einem eosinophilen Katarrh, wie er als seltenes Vorkommen auf der Grundlage einer eosinophilen Diathese angenommen wird. Irgendwelche Symptome von Asthma bronchiale lagen nicht vor.

Zusammenfassung.

Bei einer schon immer zu unspezifischen Lungenerkrankungen neigenden Patientin entsteht im Jahre 1928 im Anschluß an eine Grippebronchopneumonie eine rechtsseitige exsudative Pleuritis, die im weiteren Verlauf in ein steriles Empyem übergeht. Eine Mischinfektion (1929) wird gut überstanden. Bei der weiteren Ausheilung entwickelt sich eine ausgedehnte Verschwartung der Pleura mit langsam auf das Lungengewebe übergreifenden fibrösen Veränderungen. Dauernd besteht ein chronischer eosinophiler Katarrh, der seinerseits die langsam fortschreitende Lungenfibrose unterstützt. 1930 entsteht auf der linken, schon vorher pleuritisch leicht veränderten Seite ein Schub einer akuten Pleuritis. Auch hier kommt es zur Verschwartung unter entzündlicher Veränderung des Lungengewebes. Die Lungenfibrose führt weiterhin zur Sklerosierung der Venen und damit zur Stauung im kleinen Kreislauf. Zunehmende Herzinsuffizienz, Einschränkung der Zwerchfellsexkursionen und Verlegung der Lungenlymphbahnen bei Aufhebung der respiratorischen Volumveränderungen der Lungen führen zur Bildung eines beidseitigen Chylothorax, zu Ascites chylosus und Chyloperikard.

Literaturverzeichnis.

Bargebuhr, Chylöse und chyliforme Ergüsse in Pleura- und Perikardialraum. Dtsch. Arch. klin. Med. **54**, 413 (1895). — *Enzmann*, Beiträge zur Anatomie des Ductus thoracicus. Basel: Inaug.-Diss. 1883. — *Finkelkraut*, Ascites chylosus und Chylothorax duplex bei einem Fall von atrophischer Lebercirrhose und Carcinom des Pankreaskopfes. Basel: Inaug.-Diss. 1914. — *Fischer, Bernhard*, Über Entzündung, Sklerose und Erweiterung der Venen, mit besonderer Berücksichtigung des elastischen Gewebes der Gefäßwand. Beitr. path. Anat. **27**, 494 (1900). — *Gandin*, Pathogenese und Klassifikation der milchartigen Ergüsse. Erg. inn. Med. **12**, 218 (1913). — *Geinitz*, Beiträge zur Frage des Chylothorax. Dtsch. med. Wschr. **1916**, Nr 29. — *Hart*, Über das Vorkommen und die Bedeutung des retrograden Lymphtransportes im Bereich des Angulus venosus sinister. Münch. med. Wschr. **55**, 1577 (1908). — *Henke* u. *Lubarsch*, Handbuch der speziellen pathologischen Anatomie und Histologie. Berlin: Julius Springer 1924. — *Jankovski*, Zur Pathogenese der sogenannten pseudochylösen Exsudate. Klin. Wschr. **1924**, 937. — *Leydhecker*, Über einen Fall von Carcinom des Ductus thoracicus mit chylösem Ascites. Virchows Arch. **134**, 118 (1893). — *Löffler*, Über Chylascites und Chylothorax. Korresp.bl. Schweiz. Ärzte **1912**, 1049. — *Lorenz*, Über einen Fall von pseudochylösem Pleuraexsudat. Z. klin. Med. **106**, 187 (1927). — *Oppenheimer*, Handbuch der Biochemie. 6. Aufl. Leipzig: Thieme 1929. — *Rotmann*, Über fetthaltige Ergüsse in den großen serösen Höhlen. Z. klin. Med. **31**, 417 (1897). — *Senator*, Ascites chylosus und Chylothorax duplex. Carcinom des Ductus thoracicus. Charité Ann. **20**, 263 (1895). — *Staehelin* u. *Mohr*, Handbuch der inneren Medizin. 2. Aufl. Berlin: Julius Springer 1930. — *Tendeloo*, Allgemeine Pathologie. 2. Aufl. Berlin: Julius Springer 1925. — *Wendel*, Über Verletzungen des Ductus thoracicus am Halse und ihre Heilungsmöglichkeit. Dtsch. Z. Chir. **48**, 437 (1898). — *White* and *Gillespie*, A case of Chylous transudation into the pleural pericardial and peritoneal cavities. Edinburgh med. J. **1897**, 551.

Liestal (Schweiz) Krankenhaus.